- Copyright - Il Pensiero Scientifico Editore downloaded by IP 216.73.216.93 Sat, 05 Jul 2025, 21:19:34

IMMAGINI

Un occhio tutto nuovo per Sekou

La Banca degli Occhi-Microchirurgia Oculare del P.O. S. Salvatore di L'Aquila, diretta dal dott. Germano Genitti, opera da oltre un decennio nel settore eye-banking, essendo una delle 14 banche degli Occhi operative in Italia, riconosciute e certificate dal Centro Nazionale Trapianti, e una delle 7 banche che, oltre ai tessuti oculari, processa e distribuisce anche i tessuti amniotici.

La Banca di L'Aquila ha anche il ruolo di Centro di Riferimento Regionale per le Donazioni e i Trapianti di Cornea e Membrana Amniotica per le Regioni Abruzzo e Molise, nelle quali, proprio grazie alla sua nascita, si è assistito negli anni ad un incremento della cultura della donazione, passando da una-due donazioni/anno ad una media di circa 100 donazioni/anno.

Da circa due anni la Banca ha esteso il proprio campo di applicazione anche al settore clinico-chirurgico, trasformandosi in Banca Occhi-Microchirurgia Oculare, quindi in un reparto oculistico specializzato nell'attività clinico-diagnostica e nell'attività chirurgica di elezione e ha ripreso anche l'attività di trapianto di cornea, che per 2 anni era stata sospesa, riprendendo la tradizione che per anni aveva visto L'Aquila essere un punto di riferimento importante per l'oftalmologia del Centro Sud Italia, con la direzione del prof. Emilio Balestrazzi.

L'équipe chirurgica della UOSD Banca degli Occhi-Microchirurgia Oculare di L'Aquila ha eseguito con successo un trapianto di cornea su un giovane paziente extracomunitario in attesa di asilo politico, affetto da una grave lesione corneale, causata dalle pesanti sevizie subite qualche anno fa nel proprio paese di origine.

Ne abbiamo parlato con il dott. Genitti.

Dottor Genitti, come ha conosciuto il paziente?

Sekou si è presentato presso il nostro ambulatorio cornea per sottoporsi ad una normale visita oculistica, riferendo di avere qualche problema della visione.

Nel corso della visita è emerso che il problema non consisteva in un semplice difetto visivo, miopia o astigmatismo, ma si trattava di un leucoma corneale centrale, che oscurava quasi totalmente il campo visivo del paziente.

Con l'aiuto della mediatrice

Équipe
Banca Occhi-Microchirurgia Oculare.

- Copyright - Il Pensiero Scientifico Editore downloaded by IP 216.73.216.93 Sat, 05 Jul 2025, 21:19:34

Sala operatoria oculistica e laboratorio.

culturale che accompagnava Sekou alla visita abbiamo appreso che in realtà il suo occhio era stato traumatizzato, quando, prima della fuga, era stato sottoposto a violenze nel proprio paese di origine.

È stato subito chiaro che non vi era altra terapia da consigliare se non il trapianto di cornea. Quindi, abbiamo subito inserito Sekou nella nostra lista di attesa, conferendogli anche una classe di priorità caratterizzata da una certa urgenza, considerata la giovane età del paziente e le serie difficoltà visive che il ragazzo presentava.

Dopo quanto tempo è stato eseguito l'intervento?

È trascorso qualche mese prima di identificare e processare la cornea più idonea al caso di Sekou.

Dobbiamo sottolineare che la nostra è una delle Banche degli Occhi più piccole, in termini di numero di donazioni e di tessuti processati, se ci confrontiamo con le altre Banche degli Occhi del Nord Italia, e considerando anche che ci troviamo in una regione nella quale, così come in tutto il Centro Sud, siamo indietro in tema di cultura della donazione. Inoltre, soltanto il 40% delle cornee donate risulta essere idoneo al trapianto, per

- Copyright - Il Pensiero Scientifico Editore downloaded by IP 216.73.216.93 Sat, 05 Jul 2025, 21:19:34

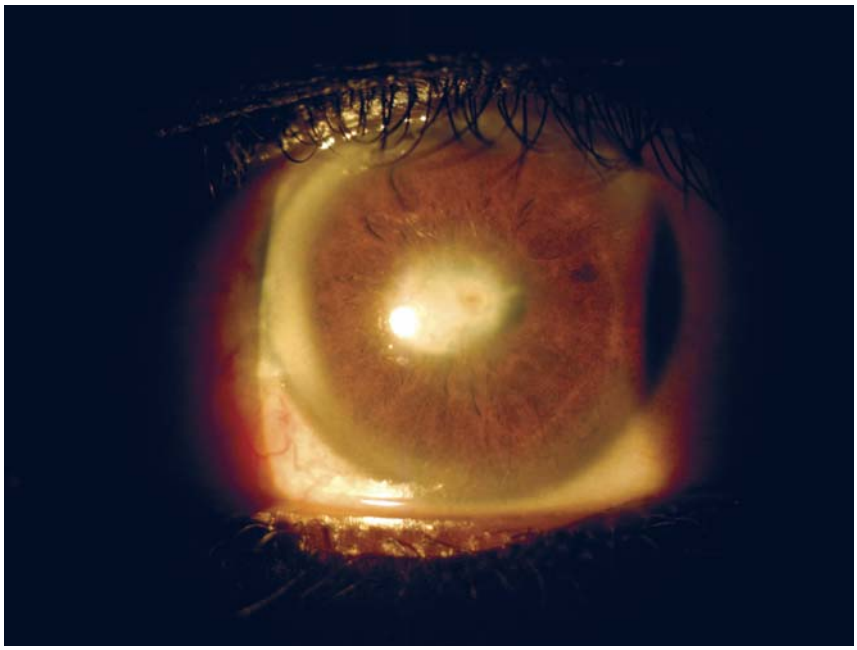

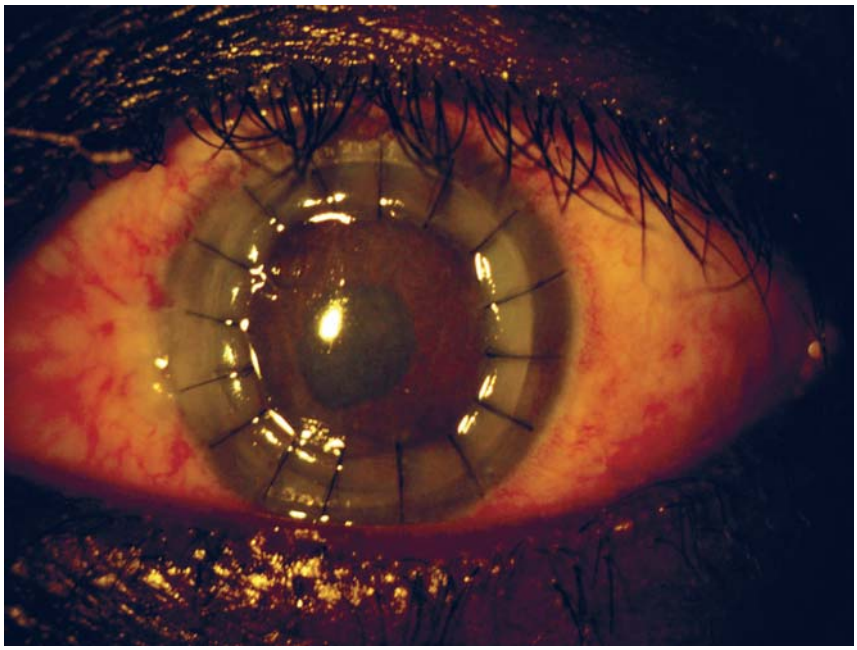

In alto, *occhio pre trapianto: leucoma corneale post-traumatico e aderenze irido-endoteliali.*

In basso, *controllo post-operatorio ad 1 settimana dal trapianto: cheratoplastica perforante e sutura 16 punti staccati in nylon 10/0. Lembo donatore trasparente, letto ricevente in quiete.*

questi motivi sono trascorsi alcuni mesi prima di disporre della cornea idonea più adatta al caso di Sekou.

Che tipo di intervento è stato eseguito?

Trattandosi di una lesione che comprometteva tutto lo spessore corneale, con sinechie irido-corneali, abbiamo optato per una cheratoplastica perforante tradizionale, sicuramente la tecnica più adatta per questo tipo di patologia.

Che probabilità ha Sekou di tornare a vedere con l'occhio operato?

Dai controlli effettuati su Sekou nelle prime settimane successive all'intervento sembra che il decorso post-operatorio possa considerarsi nella norma.

Ci vorrà qualche mese prima di valutare l'acuità visiva recuperata e circa un anno prima di rimuovere le suture. Sicuramente Sekou potrà tornare a vedere "bene", a meno di complicazioni tardive, magari con l'aiuto di un occhiale a tempiale o con l'ausilio di lenti a contatto.

Che tipo di esperienza ha rappresentato veramente per lei e per la sua équipe questo trapianto, al di là degli aspetti meramente tecnici?

Quando abbiamo ascoltato la storia di Sekou, nel corso della prima visita oculistica, siamo rimasti tutti particolarmente colpiti dalla drammatica esperienza che aveva avuto, ma soprattutto ci hanno colpito la serenità e la pacatezza che il ragazzo ha sempre mostrato nel raccontare la sua storia e nello stesso tempo ci inorgogliva la grande aspettativa che lui riponeva nei nostri confronti.

Siamo davvero fiduciosi di avere aiutato Sekou a riconquistare almeno un po' di tranquillità che gli consenta di riorganizzare al meglio la propria vita. •